MANUAL DE MORFOLOGÍA CANINA PARA JUECES DE CONCURSOS Y EXPOSICIONES

REAL SOCIEDAD CANINA DE ESPAÑA
C/Lagasca, 16 – Bajo Dcha. – 28001 Madrid
Tfno: 91 426 49 60 - www.rsce.es

PARA UTILIZACIÓN PRIVADA DE LA REAL SOCIEDAD CANINA DE ESPAÑA

Prohibida su difusión y reproducción por cualquier medio

1.- TERMINOS DE ORIENTACION

Las direcciones en anatomía se indican en los siguientes términos:

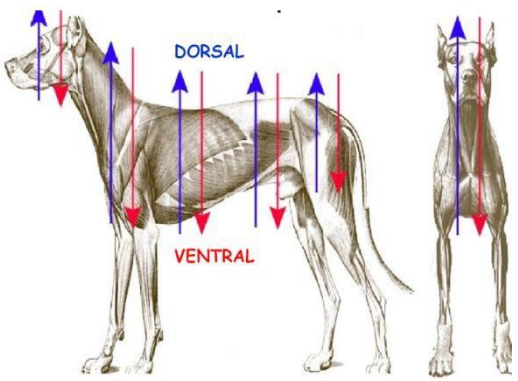

- **Dorsal:** es la superficie que se aleja del plano de sustentación (suelo) y se acerca a la columna vertebral. Corresponde a toda la superficie que se ubica por encima del animal, desde la cabeza a la cola. En los miembros anteriores y posteriores, desde el carpo hacia abajo y desde el tarso hacia abajo, se denomina superficie dorsal aquella que se encuentra en la cara anterior.

- **Ventral**: es la superficie que se encuentra hacia el vientre del animal y se dirige al plano de sustentación. Se aplica en la cabeza, cuello, tórax, abdomen y cola. No se aplica en las extremidades.

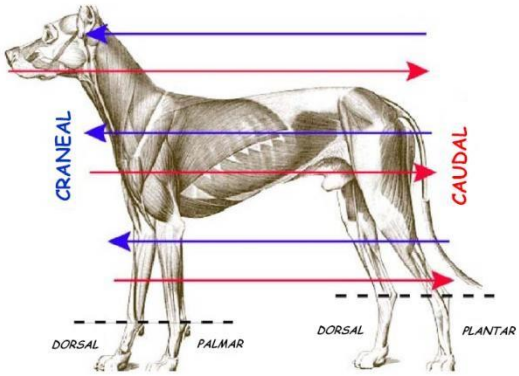

- **Craneal o anterior**: es lo que se posiciona hacia la cabeza o relativamente cerca de ella. Hace referencia a la zona más anterior del animal.

- **Caudal o posterior**: es lo que se acerca a la cola del animal. Hace referencia a la zona más posterior del animal.

2.- REGIONES y DETALLES ANATÓMICOS. ESQUEMA GENERAL

REGIONES DEL PERRO EN GENERAL

1· Cráneo
2· Ángulo facial
3· Perfil superior de la cara
4· Nariz u hocico
5· Mandíbula superior
6· Mandíbula inferior
7· Borde inferior del cuello
8· Nuca
9· Borde superior del cuello
10· Cruz
11· Dorso
12· Lomo o riñones
13· Grupa
14· Nacimiento de la cola
15· Pecho
16· Borde inferior del tórax
17· Vientre
18· Costillar
19· Flanco o ijar
20· Espalda
21· Articulación escápulo-humeral
22· Brazo
23· Codo
24· Articulación del codo
25· Antebrazo
26· Menudillo o carpo
27· Metacarpo
28· Mano
29· Dedos
30· Almohadilla plantar
31· Pulpejos
32· Uñas
33· Anca o punta de anca
34· Muslo
35· Punta de nalga
36· Nalgas
37· Articulación de la cadera
38· Pierna
39· Metatarso
40· Corvejón
41· Punta del corvejón
42· Pie (dedos, almohadilla plantar, uñas)

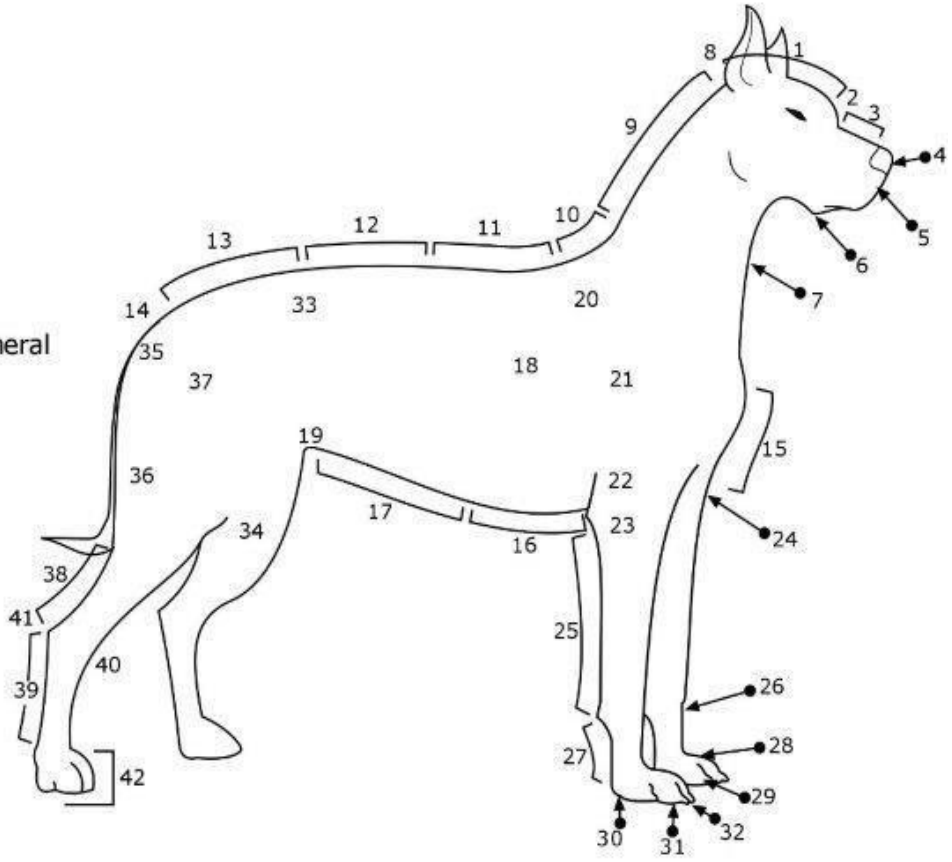

3.- VISIÓN GENERAL DEL PERRO

Apariencia general

En función del perfil en los estándares de describen como:
- *Concavilíneos*, admitiéndose los prefijos ultra y sub.
- *Rectilíneos*, no admite prefijos.
- *Convexilíneos*, admitiéndose los prefijos ultra y sub.

Por su constitución/peso, dado que todas las especies tienen un peso y talla medios, y que hay razas que se desvían de esa media, bien por exceso o por defecto:
- *Hipermétricos*: razas de gran alzada que suelen superar los 65-70 kg. Se puede emplear el prefijo ultra, *ultrahipermétricos*, no son muy numerosas. En todo caso serían aquellas sin límite de altura y que superan los 75/80 kg. También admite el prefijo sub, *subhipermétricos*, son razas mayores que la media sin llegar a las alzadas y pesos de los hipermétricos.
- *Eumétricos*: se consideran las razas de peso y talla medias, no admite prefijos
- *Elipométricos*: son razas de talla y peso por debajo de la media de la especie. El peso suele situarse entre lo 5/10 kg. Admite los prefijos sub, *subelipométricos*, razas que se sitúan en un rango de pesos hasta 15 kg., y ultra, *ultraelipométricos*, las razas que se establecen en un rango inferior a los 5 kg.

Por sus proporciones y longitudes óseas, definimos tres tipos más:
- *Brevilíneos*: razas en la que destacan los huesos y las estructuras cortas. Los ejemplares son más largos que altos, anchos, y gruesos, Admite el prefijo ultra, *ultrabrevilíneos*.
- *Mediolíneos*: en estas razas la longitud de la estructura es igual la alzada. No admite prefijos.
- *Longilíneos*: predominio del largo sobre el ancho, los huesos son largos, la longitud es mayor que la alzada. Admite los prefijos sub y ultra.

Condición del estado corporal

1.- Muy delgado:

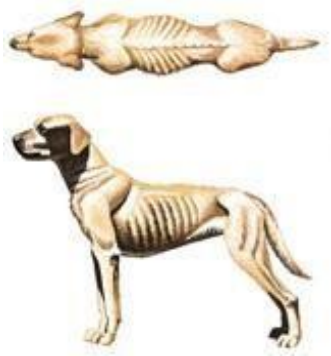

- Costillas: muy evidentes.
- Apófisis vertebrales: fácilmente palpables.
- Pelvis-abdomen: huesos muy destacados con poca masa muscular.
- Ausencia de grasa subcutánea.

2.- Delgado:

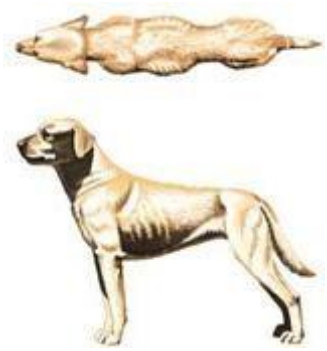

- Costillas: evidentes a la palpación.
- Apófisis vertebrales: fácilmente palpables.
- Pelvis-abdomen: huesos levemente aparentes y cintura marcada.
- Poca grasa subcutánea.

3.- En peso o en forma

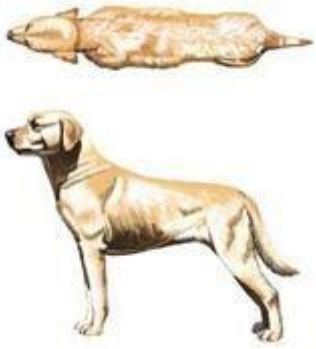

- Costillas: palpables sin demasiada grasa.
- Apófisis vertebrales: poco visibles.
- Pelvis-abdomen: huesos poco aparentes y cintura aún evidente.
- Cintura evidente lateral y dorsoventralmente.

4.- Sobrepeso

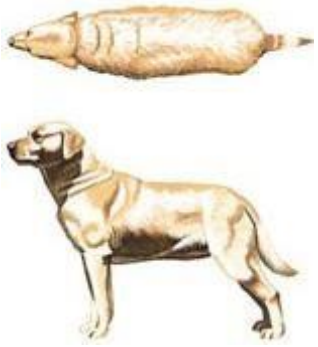

- Costillas: palpables con dificultad.
- Apófisis vertebrales: con cobertura grasa, difícilmente palpables.
- Pelvis-abdomen: huesos no evidentes.
- Cintura redondeada.

5.- Obesidad

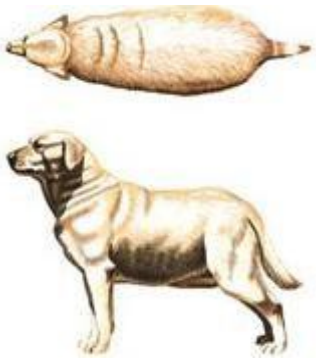

- Costillas: no palpables.
- Apófisis vertebrales: no palpables, totalmente rodeadas de grasa.
- Pelvis-abdomen: huesos cubiertos de músculo y grasa con cintura redondeada y abdomen laxo por acumulo de grasa.
- Disfunción respiratoria y/o motora.

Medidas y proporciones importantes

El tronco es, así mismo, la parte de la anatomía del perro que nos sirve para tomar las principales medias del mismo, por lo tanto, nos va a servir para establecer sus proporciones y encuadrarlo zoométricamente,

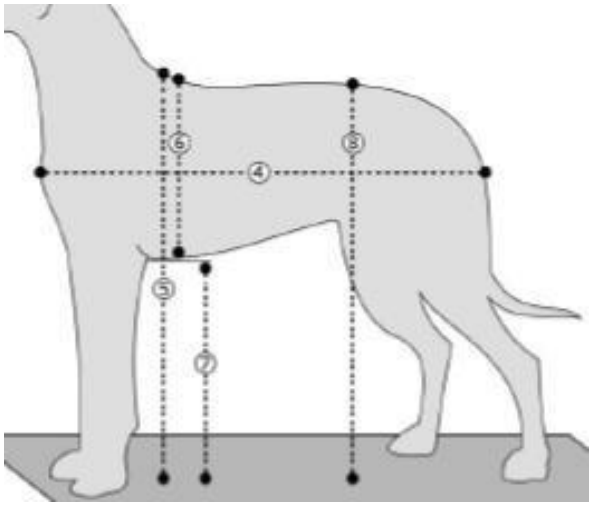

- Longitud del tronco (4 en la imagen): distancia que existe desde la región del encuentro o del codo, hasta la punta de la nalga o relieve de la tuberosidad isquiática. Se considera la longitud del animal.
- Alzada a la cruz (5 en la imagen): distancia desde la cruz al suelo tomada en una vertical que discurre por detrás del codo.
- Profundidad del tórax / profundidad de pecho (6 en la imagen): distancia de la cruz a la región esternal.
- Distancia al hueco subesternal (7 en la imagen); distancia al suelo desde la región esternal.
- Alzada o altura a la grupa (8 en la imagen): distancia desde las tuberosidades iliacas, que es la parte más dorsal y elevada de la grupa, al suelo.

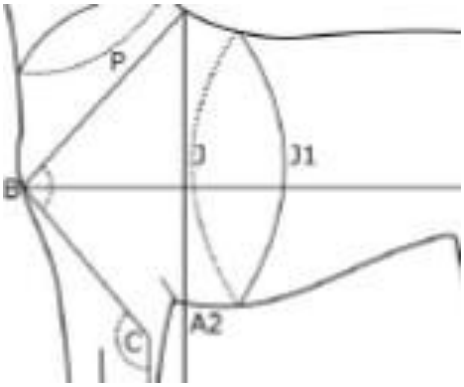

- Perímetro torácico: es valor de una línea que circunvala la región costal, trazada desde la cruz, pasando por el esternón y finalizando en la cruz, conforme un plano transverso situado por detrás del codo (**J-J1** en el gráfico).

4.- CABEZA

Clasificaciones morfológicas respecto a la cabeza

En el siglo XIX, ante la proliferación de razas nacidas o reconocidas al calor de la nueva cinofilia oficial, los naturalistas propusieron distintas clasificaciones, que añadimos a continuación, referentes al estudio de la cabeza.

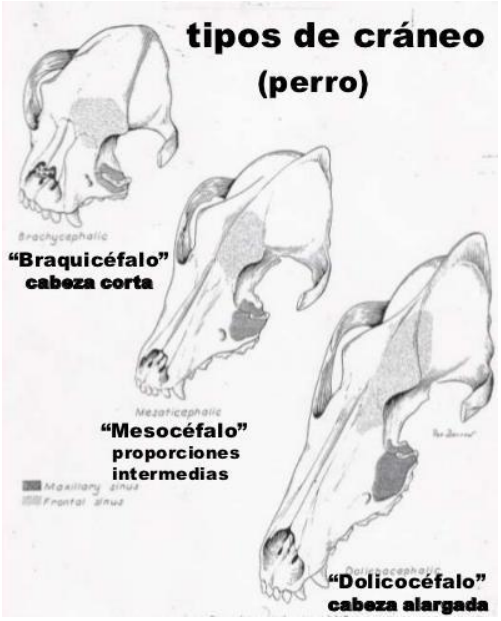

CORNEVIN propuso su clasificación en base a la longitud:

Dolicocéfalos: cabezas alargadas, predominio de las líneas longitudinales.

Braquicéfalos: cabezas cortas, protagonismo de las líneas transversales

Mesocéfalos: cabezas intermedias entre los dos tipos anteriores.

DECHAMBRE clasificó conforme a los perfiles cefálicos:



Rectilíneos: la línea superior del cráneo y del hocico son paralelos.



Concavilíneos / convergentes: la línea superior del cráneo y la línea superior del hocico son convergentes.

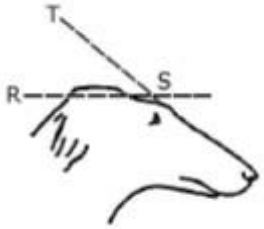

Convexilíneos / divergentes: la línea superior del cráneo y la línea superior del hocico son divergentes.

PIERRE MEGNIN, en 1897 perfeccionó una clasificación realizada en 1800 por Cuvier, padre de la Anatomía Comparada y que subdividía las razas en base a la forma de la cabeza, en las siguientes ramas morfológicas. Con la evolución de la cinofilia y la aparición de nuevas razas, han surgido tipos intermedios en la clasificación que Megnin propuso.



Lupoides: Cabeza en forma de pirámide horizontal, orejas derechas, hocico alargado y estrecho, labios finos y apretados sin que el superior supere la base de las encías inferiores.



Bracoides: cabeza que se acerca a la forma prismática, con el hocico igual de ancho en el extremo como en la base y separado de la frente por un stop pronunciado. Orejas caídas. Labios largos y colgantes, superando el superior la base de las encías inferiores.



Molosoides: cabeza voluminosa redondeada o cuboide, orejas pequeñas y caídas, hocico corto en relación al largo del cráneo. Labios lardos y gruesos.



Graioides: cabeza en forma de cono alargado, cráneo reducido. Orejas pequeñas, vueltas hacia adentro o erguidas. Hocico largo y delgado sin stop aparente. Labios pequeños, cortos y apretados. Nariz saliente y angulosa, que se muestra sobre la boca.

Dentición y mordidas

Los dientes se pueden clasificar en función de su:

- Tamaño.
- Forma.
- Nº de raíces: unirradiculares, birradiculares.
- Función y diferenciación anatómica: incisivos, caninos, premolares y molares.
- Ubicación: cara labial, cara bucal.

Cronología del desarrollo dental:

- *Dentición de leche, primaria o decidua* (28 piezas dentales):
  - 2 a 3 semanas – incisivos centrales y medios.
  - 4 semanas – caninos.
  - 5 a 6 semanas – incisivos externos.

- 8 semanas – premolares. No hay PM1 de leche.
- Los molares aparecen como dentición definitiva y son los últimos en aparecer.

- *Dentición Secundaria, Permanente o Definitiva* (42 piezas dentales)
  - Entre los 3 y los 5 meses comienza el cambio de dentición.
  - Entre los 6 y los 7 meses la completan. Boca llena.
  - Entre los 10 y los 15 meses termina el desarrollo dentario.
  - Entre los 3 a los 7 años comienza la regresión de la cámara pulpar.
  - A partir de los 10 años envejecimiento dentario.

Clasificación de los dientes en relación a su función y diferenciación anatómica:

- Incisivos: situados en la parte más rostral de la boca e implantados en el hueso premaxilar y en la mandíbula. Con función de cortar y rasgar con delicadeza.

- Caninos: situados un poco más atrás, interrumpen el espacio interalveolar. Adaptados para punzar y desgarrar.

- Premolares: constituyen junto con los molares, el arco dental. Su función es la de rasgar y cortar.

- Molares: se sitúan en los laterales del arco dental y solo aparecen en la dentición permanente. Su función es la de aplastar y moler.

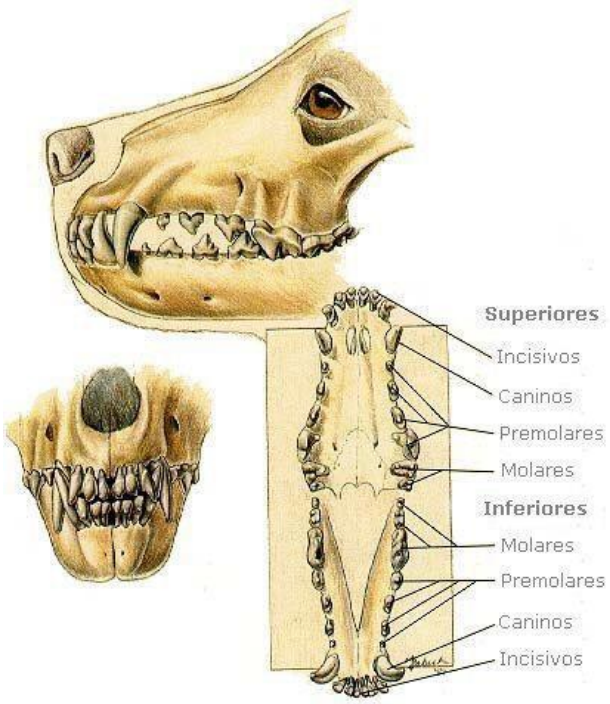

Fórmula dentaria

En el perro adulto tenemos en total:

- *Maxilar*: 6 incisivos, 2 caninos, 8 premolares y 4 molares (20 piezas en el maxilar – superior).
- *Mandíbula*: 6 incisivos, 2 caninos, 8 premolares y 6 molares (22 piezas en la mandíbula – inferior).
  En total: 42 piezas dentarias en boca llena.

Tipos de mordidas

El tipo de mordida lo forma el acoplamiento de las piezas dentarias del maxilar con la mandíbula. Se pueden describir los siguientes tipos de mordida:

- *Mordida en tijera*: la cara bucal de los incisivos superiores contacta con la cara labial de los incisivos inferiores. Los caninos superiores cierran por detrás de los inferiores.

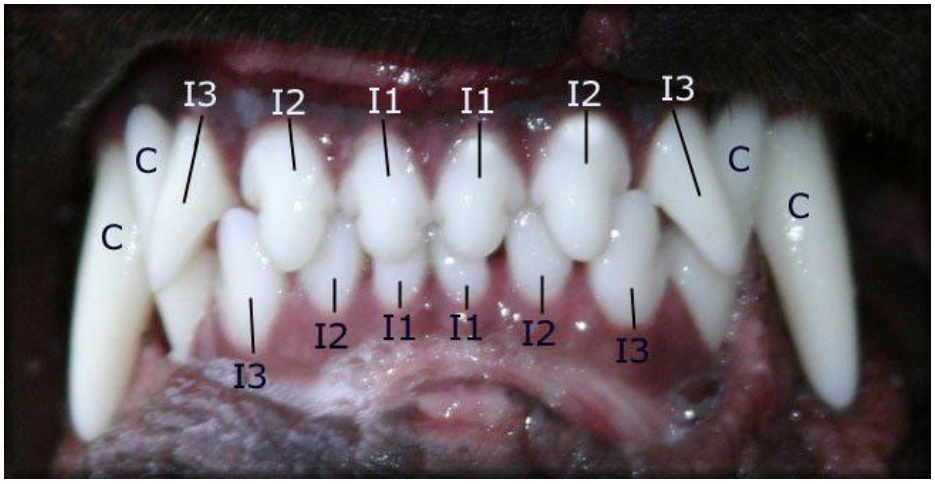

- *Mordida en pinza*: los incisivos superiores e inferiores chocan entre sí por el borde de ataque. Los caninos cierran igual que en la mordida en tijera.



- *Mordida en prognata (prognatismo)*: la mandíbula sobre sale sobre la vertical del hocico. Los incisivos y los caninos inferiores cierran por delante de los superiores



- *Mordida enognata (enognatismo):* mal llamado prognatismo superior. Los incisivos inferiores quedan retrasados respecto a los superiores



Visión ventral de la cavidad oral

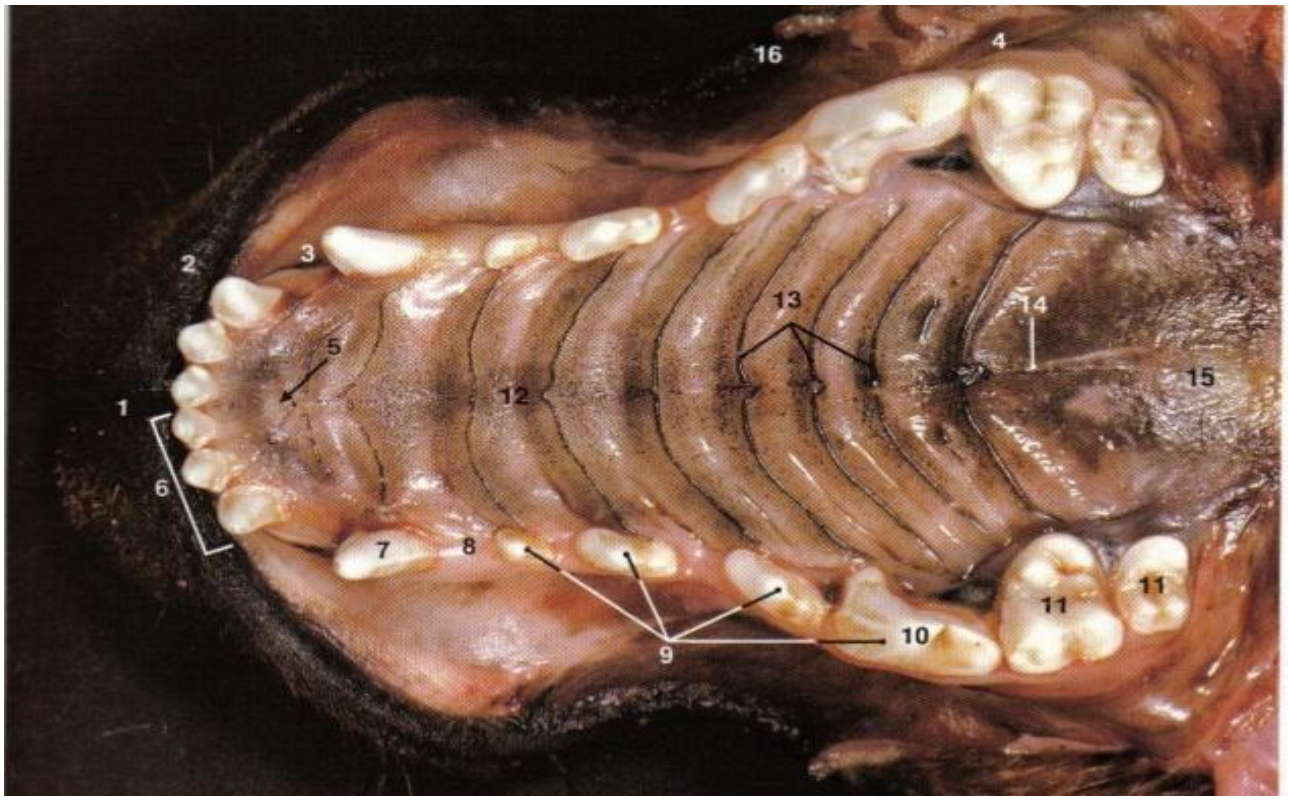

Dentición maxilar

Visión dorsal de la cavidad oral

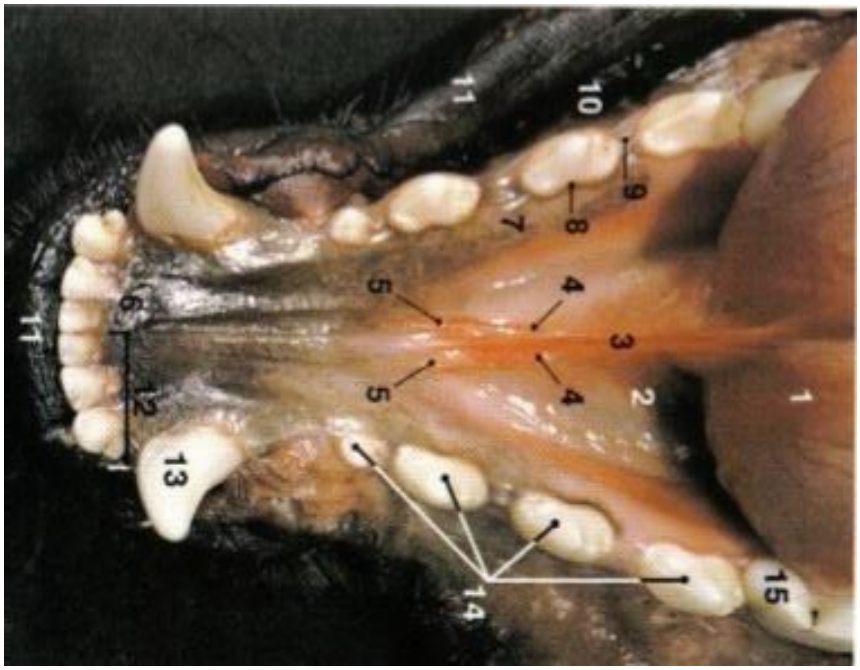

Dentición mandibular

Ojos

El globo ocular del perro tiene forma esférica, en el estudio externo del ojo, al referirnos a “forma”, estudiamos a la que dibuja la hendidura palpebral sobre el globo ocular.

Forma



Almendrados u ovalados, dando lugar a la aparición de un eje que une los ángulos medial y lateral o interno y externo.



Redondeados, no se forma ningún eje al no existir ángulos.

Posición

- *Con respecto al eje medio sagital*:
  - Perpendiculares.
  - Oblicuos.
  - Próximos o distantes.

- *Con respecto al plano transverso*:
  - Prominentes.
  - Nivelados.
  - Hundidos.

Color: el color queda determinado por el color del iris, clasificándose a grandes rasgos en:

- *Monocolores*: ambos ojos son del mismo color.
- *Bicolores:* Son las llamadas heterocromías. Pueden ser:
  - Total: un ojo de cada color.
  - Parcial: el iris del ojo presenta dos colores.



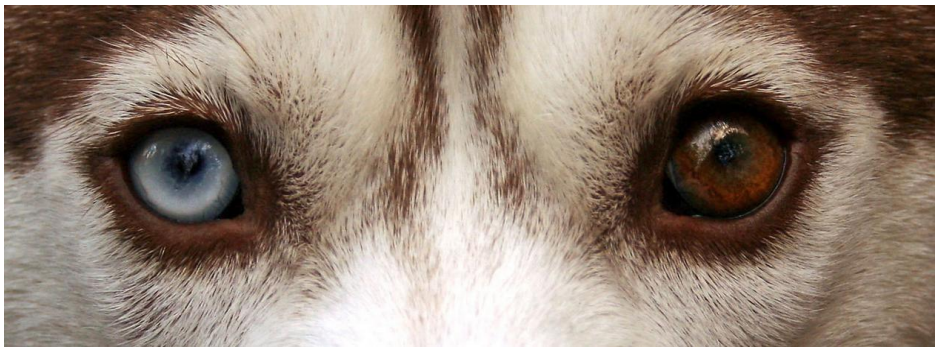



Pigmentación

En el borde palpebral hay presencia de melanocitos, responsables de la liberación de melanina que los pigmentan. Sólo son posibles dos tipos de pigmentaciones: en negro o en hígado.





Párpados

Los párpados son repliegues cutáneos (estructura músculo-membranosa) y móviles, que recubren el globo ocular. Debido a su capacidad de cierre representan un factor importante en la protección del globo ocular frente a los agentes externos: luz, calor, frío, polvo, etc.

Orejas

Pabellón auricular: el pabellón auricular es una estructura compuesta por cartílago y piel, cuya función es captar las vibraciones y redirigirlas hacia el interior del oído. Las orejas están situadas en la parte latero-superior de la cabeza. Presentan una cara interna o concha, y una externa, con borde antero-medial y un borde postero- lateral que termina en una pequeña aurícula llamada orejón. Desde un punto de vista anatómico hay que estudiar:

- Inserción
- Forma
- Tamaño.
- Porte.

Inserción: se toma como referencia una línea horizontal imaginaria, trazada desde el ángulo lateral o externo del ojo en dirección caudal consideramos como:

- *Inserción alta*: si la inserción de la oreja se efectúa por encima de la línea.
- *Inserción media*: si la línea atraviesa por el medio de la inserción de la oreja.
- *Inserción baja*: si la inserción de la oreja se efectúa por debajo de la línea.



Inserción alta

Forma:

Lobulares



Triangulares



Tamaño:

- *Pequeñas*: Cuando la punta de la oreja, llevada hacia adelante, no llega a la altura del ojo.



- *Medianas*: Cuando la punta de la oreja, llevada hacia adelante, cubre el ojo.



- *Grandes*: Cuando la punta de la oreja, llevada hacia adelante, sobrepasa el ojo.



Porte:

- *Derechas*: erguidas en su totalidad



- *Semi-erguidas*: al menos 1/3 de la oreja cae por debajo de la horizontal.



- *Semi-caídas*: De ½ a 1/3 de la oreja cae por debajo de la horizontal.



- *Derechas redondeadas*. *De murciélago*: Erguidas en su totalidad, el borde superior es redondeado.



- *Caídas*:



Planas



En tirabuzón



En roseta

- *Plegadas*:

En rosa



5.- CUERPO

Está formado por una estructura ósea:

Columna vertebral o raquis



La columna vertebral, raquis en el perro, está compuesta por un número variable de 48 - 50 unidades óseas denominadas vertebras, con la siguiente composición.

7 C (cervicales); **13 D** (dorsales o torácicas); **7 L** (lumbares); **3 S** (sacras); **18/20** C (caudales)

Región torácica

El tórax o región torácica tiene como base ósea, dorsalmente las vértebras dorsales, que constituyen la región dorsal, el límite ventral, es el esternón, que constituye la región esternal.

Cranealmente limita con la raíz del cuello y caudalmente las vértebras lumbares o región del lomo, lateral mente, la región del flanco o ijar y la región hipogástrica del abdomen.

Como hemos dicho, la región torácica abarca las regiones Dorsal, Costal y Esternal.

Región dorsal o dorso

La base ósea son las 13 vertebras dorsales.

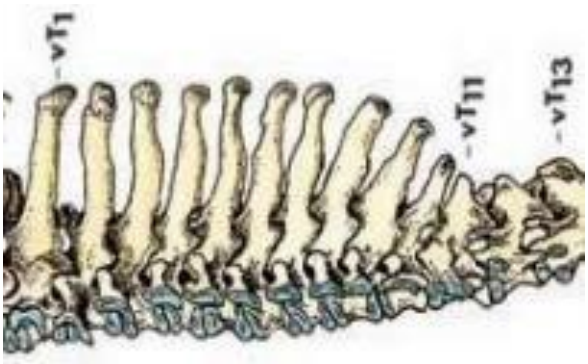

Para algunos autores a la cruz la identifican como una región propia, región de la cruz. Para otros, la cruz es una referencia ósea en la región dorsal, ya que se asienta sobre la columna dorsal y su posición puede variar entre diferentes ejemplares. Es el punto que se puede palpar colocando un dedo en los bordes superiores de ambas escápulas, en medio de ambas se sitúan las apófisis espinosas de la 3ª a la 5ª vértebras dorsales. La anchura de la cruz viene determinada por la separación existente entre los mencionados bordes superiores de ambas escápulas.

También en el análisis morfológico del perro, el juez puede distinguir:



Cruz alta: cuando las apófisis espinosas de las vértebras dorsales que la componen, sobresalen por encima de los bordes de ambas escápulas.



Cruz plana: cuando las apófisis espinosas de las vértebras dorsales que la componen, se encuentran a nivel de los bordes de ambas escápulas.



Cruz hundida o caída: cuando las apófisis espinosas de las vértebras dorsales que la componen, se encuentran por debajo de los bordes de ambas escápulas.

Región costal

Conforma la pared lateral de la región torácica a ambos lados. La base ósea que la constituye son las costillas, también denominadas en su conjunto parrilla costal.

El perro tiene trece pares de costillas que se articulan dorsalmente con las vértebras dorsales y ventralmente, los nueve primeros de esos pares, lo hacen directamente, a través cartílagos costales con el esternón.

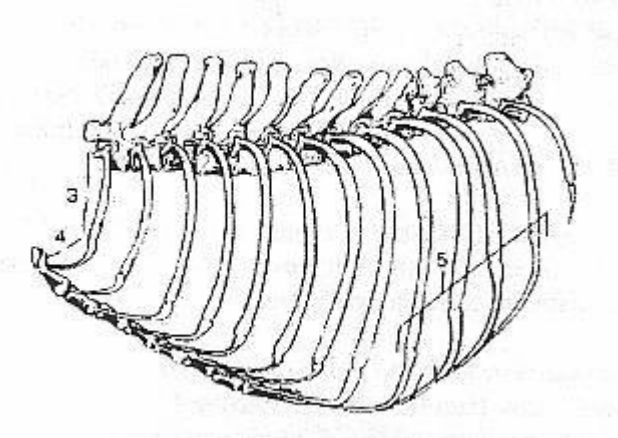

Los tres pares siguientes, pares 10º, 11º y 12º se unen con el esternón a través de un solo cartílago conjunto.

El treceavo par y último, es de menor longitud, mantiene la articulación dorsal con la 13ª vertebra dorsal, pero no se articula con el esternón

Región esternal

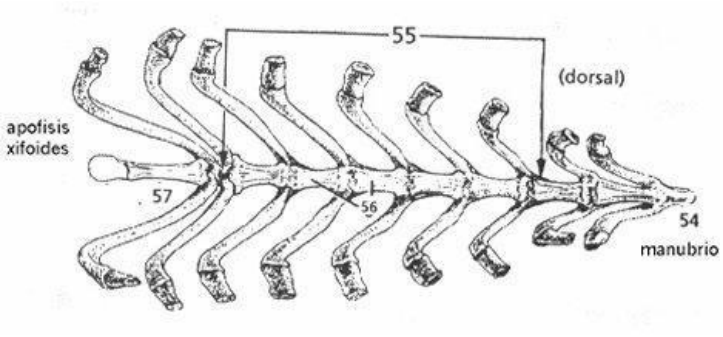

Esta región marca al inicio de la línea ventral o inferior del perro. La base es el esternón, hueso impar, largo y comprimido lateralmente. Constituido por pequeñas unidades, llamadas esternebras, que se articulan con las costillas, cerrando de esta manera la caja torácica. La extremidad craneal o anterior se denomina manubrio, la zona central cuerpo y la extremidad caudal o posterior recibe el nombre de apófisis xifoides o xifoideo.

Dimensiones y formas de la región torácica

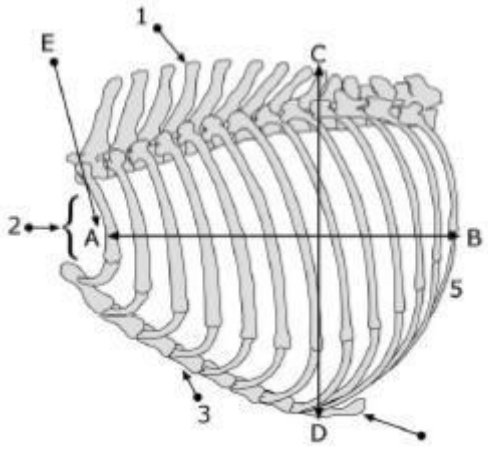

1· Vértebras
2· Entrada del pecho
3· Esternón
4· Apéndice xifoideo
5· Aro del hipocondrio

AB· Largo del pecho
CD· Profundidad de pecho
AE· Anchura del pecho

- Longitud del tórax, también llamado largo del pecho: es la distancia existente entre la primera y la última costilla siguiendo un plano dorsal cráneo-caudal.

- Profundidad del tórax o del pecho: distancia entre la zona dorsal y la ventral, conforma a un plano sagital. Se mide la distancia existente entre la cruz y el esternón.

Si el esternón está por debajo del codo se denomina tórax o pecho muy profundo; si está por encima, poco profundo; si se sitúan a la misma altura, se dice que está a nivel.

- Amplitud del tórax o del pecho, también llamado ancho del pecho, es la distancia existente entre ambas parrillas costales siguiendo un plano transversal.

El pecho, en función de la posición que las costillas adopten en su unión con la columna dorsal determina diversas formas.

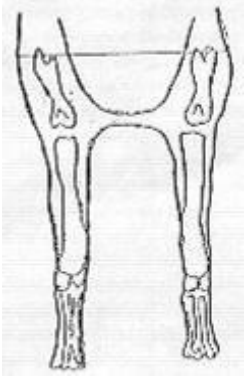

Costillas bien arqueadas: situadas en un ángulo de 45º con respecto al dorso, llegando suavemente al esternón.

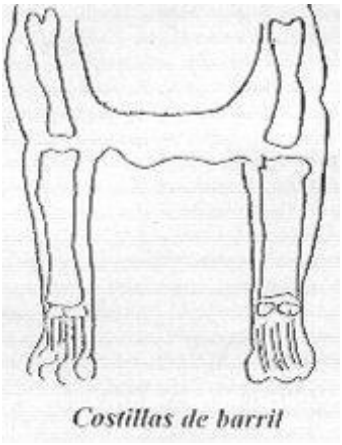

Costillas de barril, tonel o abarrriladas: como su nombre indica, el tórax presenta forma de tonel o barril en un corte transversal.

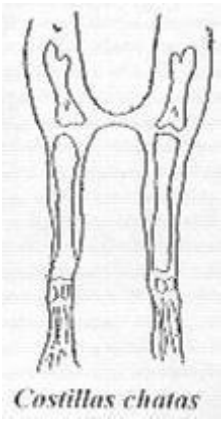

Costillas o costillar chato: las costillas descienden de manera brusca, dando, ambas parrillas costales la sensación de ser paralelas.

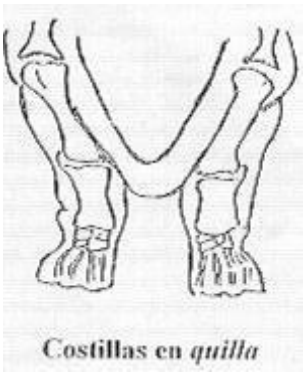

Costillas o costillar en quilla: las costillas tienen una curvatura normal en las 2/3 primeras partes de su longitud, posteriormente descienden abruptamente hacia el esternón.

Región lumbar, región del lomo o riñón



La región lumbar, lomo o riñón que de las tres maneras es correcto nombrarla, limita cranealmente con la región dorsal, caudalmente con la grupa y ventralmente con el flanco o ijar. Los estándares nos dicen que pude ser corta o larga, arqueada o a nivel de la horizontal y siempre nos indica que debe ser fuerte.

La base ósea son las siete vértebras de la columna lumbar. Estas vertebras presentas apófisis muy fuertes para la inserción de los músculos abdominales. La acción conjunta de ambas estructuras soporta el peso de la cavidad abdominal y de las vísceras que contiene.

Región de la grupa

Su base ósea corresponde a las tres vértebras sacras soldadas, que componen el sacro, huesos íleon e isquion, componentes del coxal y algunos autores consideran base de la grupa el inicio de la cola.



La grupa puede ser corta, larga, amplia, estrecha, con diferentes grados de inclinación o de caída. Todas estas variables influirán enormemente en el tipo de movimiento del animal, pues toda la fuerza de impulsión generada por las extremidades posteriores se transmitirá al resto de la columna vertebral a través de la grupa.

En una grupa bien colocada los íleon e isquion de cada lado se deben mantener a la misma distancia, permitiendo a los miembros posteriores, que se articulan en los planos laterales del coxal, ser paralelos. Si la distancia entre cada íleon es superior a la de cada isquion entre sí, se le denomina a la grupa, grupa de pato o de ganso.

Región del flanco o ijar

Algunos jueces se refieren a esta región como vacio, pues no se asienta sobre ninguna base ósea, lo hace sobre la musculatura de la pared de la cavidad abdominal.

Cranealmente limita con la región costal, caudalmente con la zona de la ingle, unión de la extremidad posterior con el abdomen, y la región genital; el límite dorsal es la región lumbar y el ventral la línea media.

En relación a la región costal el flanco debe ser de corto, los estándares de algunas razas consideran defecto un flanco y por lo tanto una región lumbar, excesivamente largo. En esta circunstancias de longitud el peso de la cavidad abdominal y su contenido visceral hacen insuficiente la contención que ofrece el cierre latero-ventral de los flancos, recayendo la función de soporte en la región lumbar, que superado su límite, se vence ventralmente. Los jueces, en sus rapports lo definen como dorso ensillado o línea superior vencida o ensillada.

Otra situación que puede producirse con un flanco y lomo muy largos es la dificultad de movimiento. En estas circunstancias se convierte la marcha en difícil, el perro para equilibrarse, puede contrarrestar esta excesiva longitud desplazando los pies posteriores cranealmente, obligando a las vértebras lumbares a curvarse en sentido dorsal, haciéndose convexo. Este defecto los jueces lo definen como encarpado, dorso de camello o dorso convexo.

Los estándares recogen el perfil de la línea ventral del flaco, definiéndole como a nivel, o más o menos recogido. Si el flanco es seco, enjuto y la línea ventral describa una curva ascendente se expresa como vientre agalgado.

Líneas

Se suele definir y valorar:

- *Línea superior*: formada por la cruz, dorso, lomo y grupa, nominándolas:
    - Recta, horizontal o a nivel: cuando todos los componentes de la línea se mantienen a la misma altura.
    - Descendente: la cruz presenta mayor altura que la grupa.
    - Ascendente: la cruz presenta menor altura que la grupa.
    - Encarpada o ensillada, ya definido anteriormente.
    - Vencida: cuando desde la cruz a la grupa la línea una mayor o menor concavidad.
- *Línea inferior*: formada por la región esternal y el límite ventral del flanco. La variabilidad viene definida por el grado de retracción que presente la línea ventral el flanco. Como ya hemos definido, más o menos agalgada.

6.- REGION CAUDAL / COLA

La cola es el final de la columna vertebral. Está formada por las vértebras coccígeas o caudales en un número variable de entre 20 y 23. Esta variabilidad puede darse entre distintas razas e incluso, entre individuos de la misma raza.

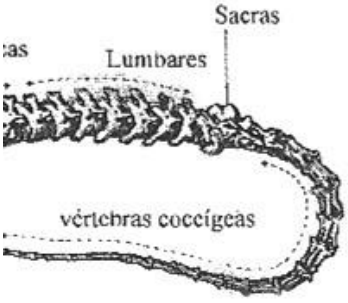

Las vértebras coccígeas carecen de orificio vertebral, por lo tanto, la médula espinal no llega a la región caudal.

La cola aporte una valiosa información sobre la situación emocional del perro, manifestando alegría, rabia, desafío, miedo, sumisión, etc.

Funcionalmente, ayuda a mantener el equilibrio funcional, recolocando el centro de gravedad cuando, por falta de compensación, el perro oscila lateralmente. También ejerce de timón, ayudando en los cambios rápidos de dirección, principalmente. En los saltos, elevándola bruscamente, ayuda a levantar la grupa, bajándola con la misma brusquedad, hace una labor de freno en el descenso.

Recordemos que las Leyes de Protección animal prohíben las amputaciones de la cola por motivos estéticos y no está permitida la presentación de ejemplares amputados después del 1 de febrero de 2018 en exposiciones de morfología.

La cola presenta una gran variabilidad. Prescindiendo de la longitud, podemos distinguirla por:

a) **Inserción**:
    - Alta
    - Media
    - Baja.

b) **Porte**:

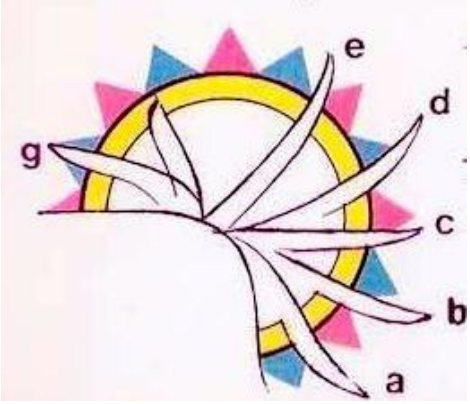

a.- Baja caída.
b.- baja, por debajo de la línea del lomo.
c.- a nivel del lomo.
d.- por encima de la línea del lomo.
e.- levantada.
f.- vertical o en cirio.
g.- sobre el lomo.

c) **Forma:**

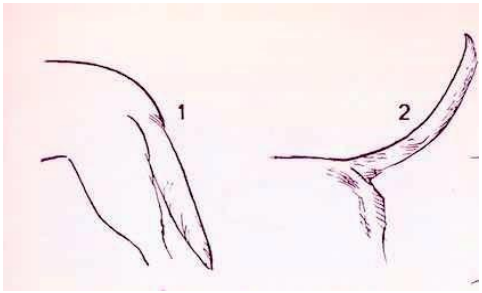

1. En forma de espada: casi recta, larga y portada baja.

2. En forma de sable: llevada alta, ligeramente portada hacia arriba.

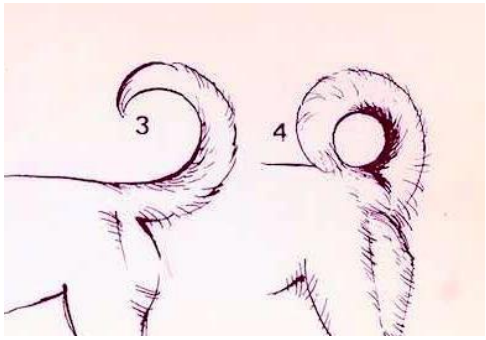

3. En forma de hoz: con mayor curvatura hacia arriba que la anterior.

4. En forma de anillo: cola enroscada formando una circunferencia.

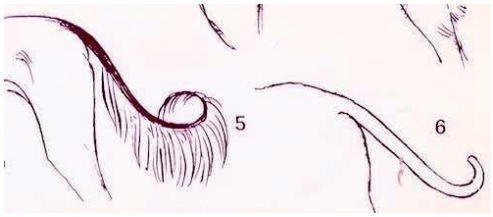

5. Cola anillada: el extremo de la cola forma un anillo.

6. Cola con gancho: es extremo de la cola forma un gancho.

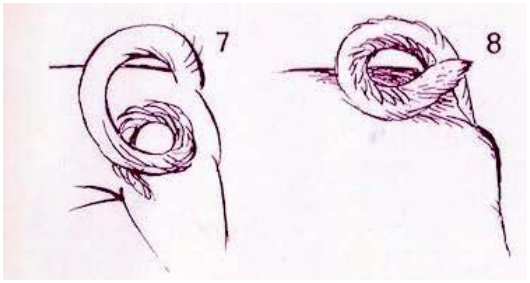

7. Cola en espiral: cola formando una espiral doble sobre el muslo.

8. Cola enroscada: cola arrollada sobre el lomo.

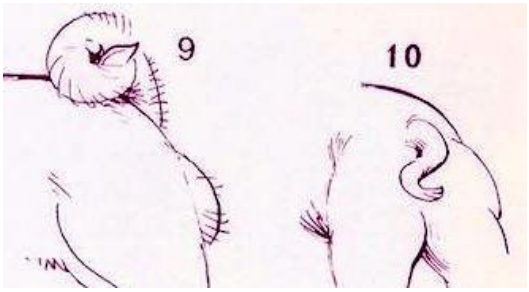

9. Cola enroscada doble: con doble espiral y muy apretada contra la cadera.

10. Cola en forma de sacacorchos: también llamada de cerdo.

d) **Por su pelaje**:

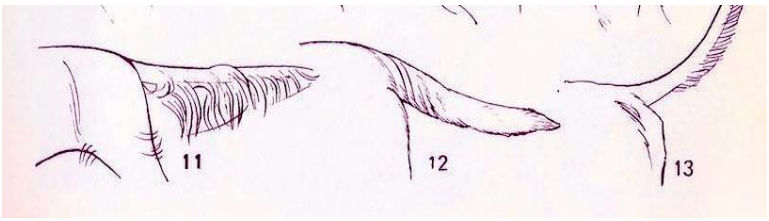

11. Empenachada: con pelaje largo en la cara inferior
12. De nutria: gruesa en la base afinándose hacia la punta con pelaje espeso y corto
13. De zorro: con pelaje de longitud mediana bien distribuido

7.- EXTREMIDADES ANTERIORES

Región de la espalda

La escápula es la base ósea de la región de la espalda. La escápula y el húmero forman la articulación escápulo-humeral o articulación del hombro. La inclinación de la escápula es determinante en el movimiento del animal.

Región del brazo

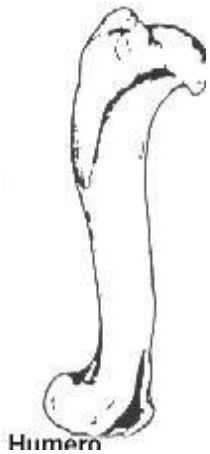

Tiene como base ósea el hueso húmero, que es un hueso largo, en cuyo extremo proximal presenta una superficie articular redondeada, denominada cabeza.

Proximalmente, se articula con la escápula formando la articulación escápulo-humeral, o articulación del hombro. Los jueces, al referirse a esta zona, pueden también nominarla como región del hombro o región de encuentro.

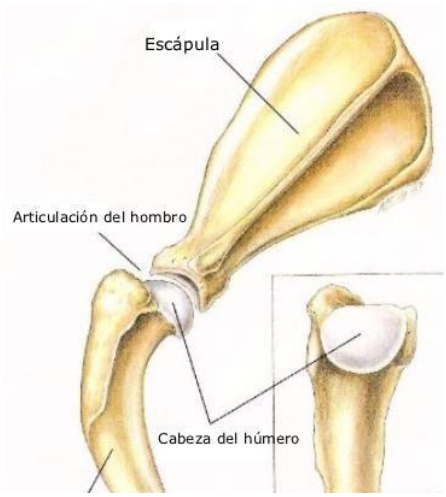

El extremo distal se articula con el cúbito y el radio formando la articulación húmero-cúbito-radial o articulación del codo.

Región del antebrazo

La base ósea de esta región son los huesos cúbito y radio. Son huesos largos que se encuentran parcialmente fusionados. El radio soporta la mayor parte del peso ejercido sobre la extremidad, haciéndolo a modo de columna. El cúbito es un hueso de menor diámetro, adyacente al radio en posición latero-caudal.

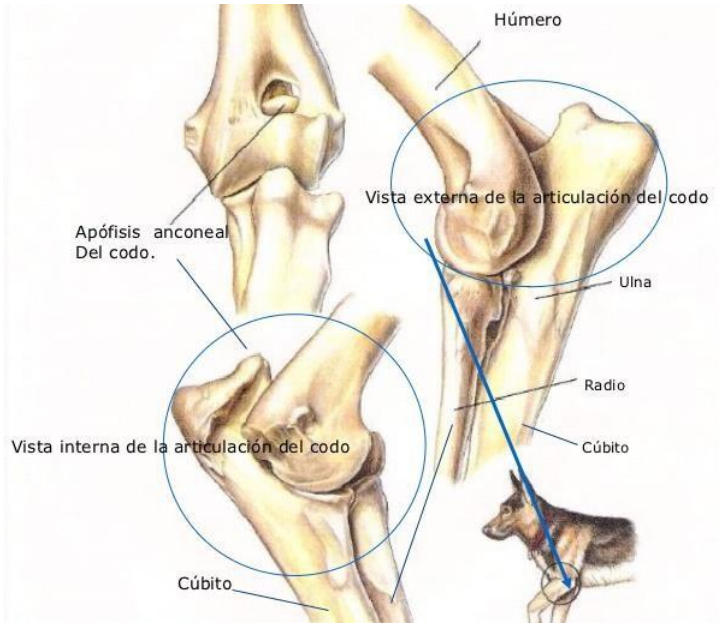

El radio se articula en el extremo proximal con el cúbito y ambos con el húmero, formando la articulación cúbito-radio-humeral o articulación del codo.

Distalmente cúbito y radio se articulan con los huesos carpianos.

Región del carpo: el conjunto del carpo debe ser fuerte, perceptible, distinguiéndose de sus regiones vecinas. Si esto no es así, decimos que es ejemplar es débil de carpos.

Región del metacarpo: con un conjunto de 5 huesos largos, delgados, denominados metacarpianos. Proximalmente, en su articulación con los huesos del carpo, están muy próximos entre sí, divergiendo ligeramente en su extremo distal que se articula con las falanges. El

metacarpo debe presentar una inclinación en sentido craneal, contemplada en los estándares y no debe ser perpendicular al suelo.

.

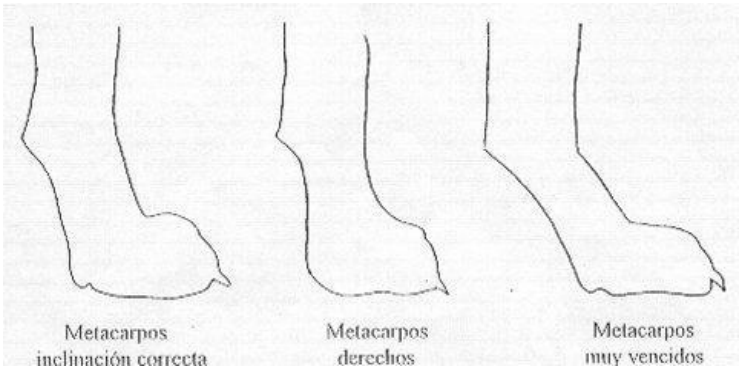

Falanges, pie anterior o mano

Los perros es un animal digitígrado, es decir, que al caminar sólo apoya los dedos. Las falanges son el soporte óseo de las manos o pies delanteros. Los cinco dedos que componen cada mono están formados por tres falanges cada uno a excepción del 1º, que tiene dos. Este dedo es muy corto y no apoya en el suelo. Algunos jueces los denominan espolones delanteros

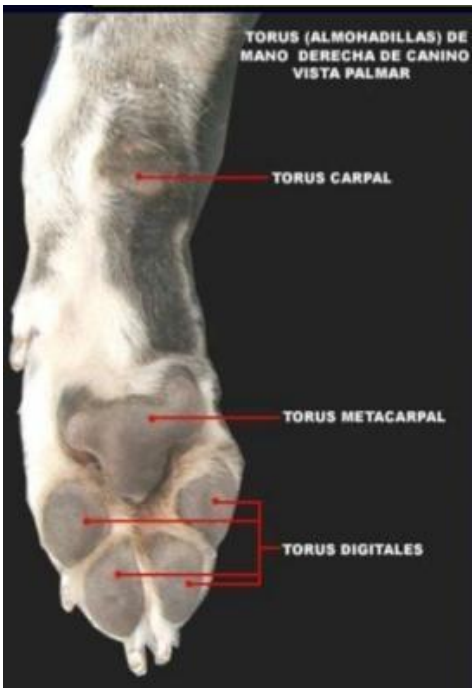

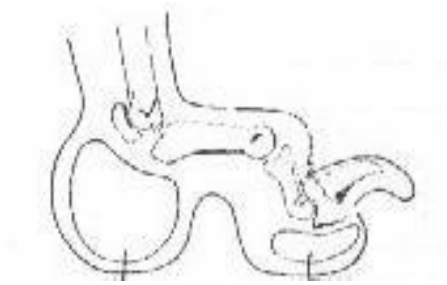

En las zonas de apoyo, de contacto con el suelo, cada dedo posee una almohadilla carnosa, áspera y dura, denominada almohadilla digital. Posterior a las digitales y protegiendo de los impactos, las almohadillas metacarpo – falángicas, se localiza una almohadilla común a todas ellas, grande, muy gruesa, de forma más o menos redondeada, denominada almohadilla plantar o metacarpal. Por último, a la altura del carpo, existe una pequeña almohadilla denominada del capo o carpal.

La conformación de los dedos va a determinar distintas formas:

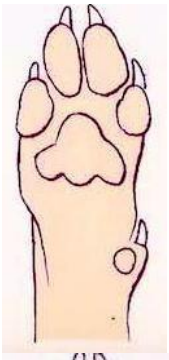

Pie de gato: de forma redondeada, más bien pequeño, con dedos apretados y bien arqueados. La huella que dejan es redondeada.

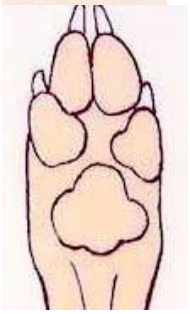

Pie de liebre: alargado, con los dedos centrales más destacados, los dedos también están apretados y bien arqueados. La huella que dejen es ovalada.

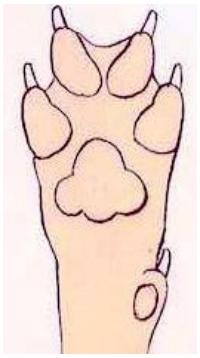

Pie intermedio: los estándares de algunas razas reflejan pie intermedio entre liebre y gato, es decir, reúnen características de ambos.

Pie plano, abierto o chafado: es un defecto que aparece en cualquiera de los tres tipos anteriores. Falta el arqueo de los dedos, apoyando parte de los mismos y no sólo sus almohadillas, separándose los dedos entre sí.

Aplomos: es la dirección de un miembro con relación a una superficie de apoyo horizontal. En general, para que el aplomo sea correcto, su eje rector debe ser vertical. Una desviación del miembro de esa verticalidad, va a suponer una sobre carga articular y también sobre las almohadillas de la superficie plantar, lo que conlleva a una pérdida de funcionalidad. Con respecto a las desviaciones de los pies anteriores:



Con respecto a los miembros:

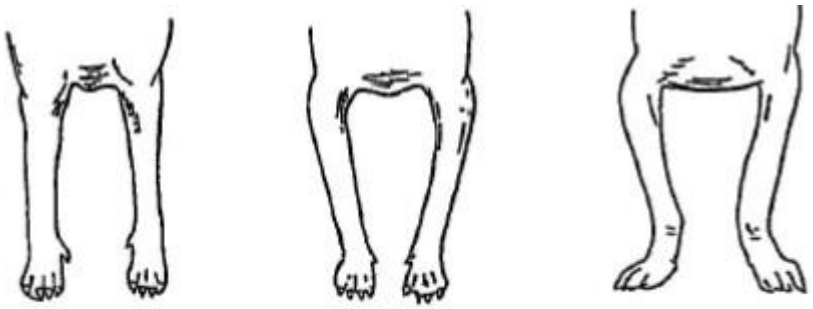

Normal Codos Abiertos Piernas en Lira

Coloquialmente, denominamos “mano” al pie anterior. Recordaremos que el perro no tiene dedos prensiles característicos de la mano, por lo tanto, al carecer de esa característica, no debe ser llamado mano. También es común denominar como 5º dedo al atrófico, cuando en realidad es el medial y por lo tanto es el 1º. Si comparamos con la mano del humano, vemos que se corresponde con el dedo pulgar o 1º.

En resumen, vemos que el miembro anterior está formado por la escápula (espalda), húmero (brazo), radio y cúbito (antebrazo), 7 huesos carpianos (carpo), 5 huesos metacarpianos (metacarpo) y las falanges (dedos).

8.- EXTREMIDADES POSTERIORES

Estudiaremos las siguientes regiones en la que se subdivide la extremidad posterior:



Regiones glúteas y de la cadera

Las regiones glúteas y de la cadera o articulación coxo-femoral, están formadas por el coxal y la articulación de este con el fémur. El hueso coxal está formado por tres huesos soldados entre sí: íleon, isquion y pubis. Las tres porciones se encuentran para formar el acetábulo, que es la cavidad en la que se articula la cabeza del fémur, formando la articulación de la cadera o coxo-femoral.

Región femoral o del muslo

La base ósea es el hueso fémur, que es el más voluminoso y grueso de los huesos largos. Se articula proximalmente en el acetábulo del coxal y distalmente con la rótula y la tibia o la articulación de la rodilla. La longitud del fémur es importante en la capacidad de propulsión del movimiento. Debe tener una longitud suficiente para llevar la rodilla por debajo de la línea del vientre. Con un fémur corto, la punta de la rodilla se situará por encima de la línea del vientre, tropezando con este durante el movimiento. Para evitar esta situación, el perro sacará la rodilla hacia afuera y consecuentemente, cerrará el corvejón hacia la línea media, con la consiguiente pérdida de la capacidad de movimiento.

Región de la pierna

La base ósea es la tibia y el peroné. La tibia es un hueso largo, moderadamente robusto que se articula proximalmente con la cara articular del fémur. Distalmente lo con el tarso. El peroné es un hueso largo y muy fino, situado adyacente al borde lateral de la tibia.

Articulación de la rodilla

Está formada por los huesos fémur, tibia y rótula. Permite los movimientos de flexión y extensión. La rótula o patela es un pequeño hueso que sitúa sobre el fémur.

Región del tarso

Está formado por siete huesos que se articulan proximalmente con la tibia, mediante el astrágalo y distalmente, con los metatarsiano. El más prominente de todos ellos es el calcáneo, situado en la posición plantar, es palpable y forma la punta del corvejón.

Región del metatarso

Son cinco huesos largos. El primero es muy rudimentario y forma parte del primer dedo atrófico o espolón.

Falanges - dedos

El número y disposición de las falanges del pie es similar a las de la mano, pudiendo variar en la forma y en la huella que deja la pisada pudiendo no ser coincidentes.
La región del pie incluye el tarso, metatarso y dedos, si bien los estándares y los jueces en sus rapports suelen analizarlos por separado.

Aplomos

Para valorar los aplomos, el juez considera una línea imaginaria, vertical y paralela a la línea media, que, partiendo de las tuberosidades isquiáticas, circule por el medio de la extremidad hasta el suelo.

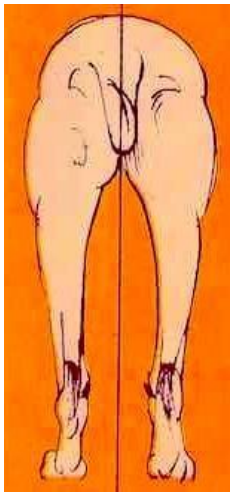

Aplomos correctos. Paralelos entre sí y con la línea media.

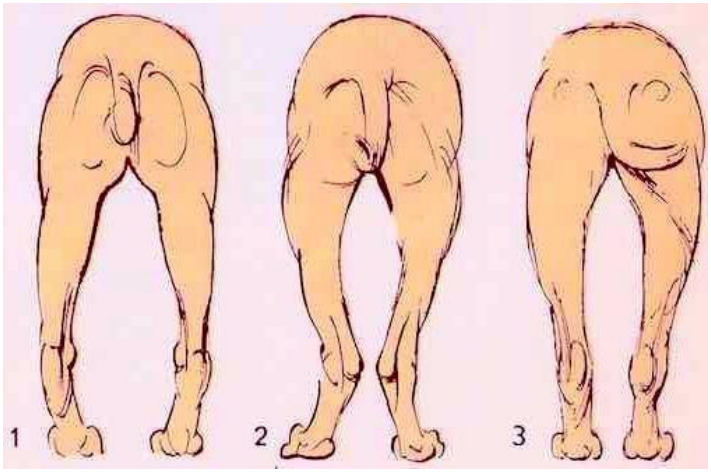

1.- Aplomos en tonel o abarrilados.

2.- Aplomos avacados.

3.- Aplomos muy cerrados.

Tenemos que considerar que, para conseguir una marcha eficaz, los miembros posteriores deben tener la longitud adecuada y unas angulaciones, tanto de la cadera como de la rodilla y corvejón, correctas.

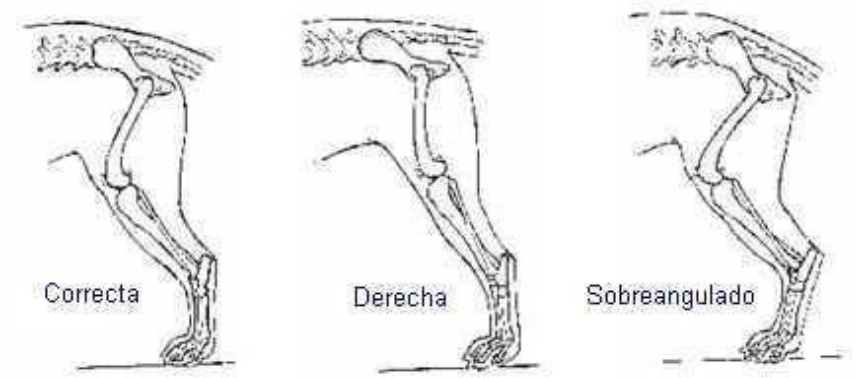

En resumen, vemos que el miembro posterior está formado por el coxal, fémur (muslo), tibia y peroné (pierna), 7 huesos tarsiales (tarso), 5 huesos metatarsiales (metatarso) y las falanges (dedos).

9.- PELO

Estructura y fisiología de la piel y del pelo

La piel y sus anejos constituyen el órgano más extenso y visible del cuerpo, reviste la totalidad de la superficie corporal y continúa a través de las mucosas en los orificios naturales. Constituye la barrera anatómica y fisiológica más importante entre el medio externo y los órganos internos. Es más gruesa sobre las superficies dorsales del cuerpo y las superficies laterales de los miembros y más delgada en las áreas ventral e interna de esas zonas. El pH normal de la piel de los mamíferos es, en general, ácido. Este valor varía según la parte corporal en un mismo individuo, la raza, el sexo y el ambiente. El pH de la piel canina es el más alcalino de todas las especies animales, varía entre 6.2 y 8.6, con un valor promedio de 7,52.

10.- ARTICULACIONES

Una articulación es el conjunto de partes duras y blandas, por medio del cual se unen dos o más huesos próximos, siendo ésta, la conexión funcional entre los huesos del esqueleto. En resumen, de las vistas tenemos las siguientes articulaciones:

a. Articulación escápulo-humeral (hombro).
b. Articulación radio-cubital (codo).
c. Articulación coxo-femoral (cadera).
d. Articulación tibio-femoral (rodilla).
e. Articulación tibio-tarsiana (corvejón).